Aus der Universitäts-Frauenklinik zu Breslau
(Direktor: Prof. Dr. Fraenkel)

Über Extrauteringravidität

Inaugural-Dissertation

zur

Erlangung der Doktorwürde in der Medizin

bei der

Medizinischen Fakultät der Schlesischen
Friedrich-Wilhelms-Universität zu Breslau

vorgelegt von

Gustav-Heinz Schwarz
prakt. Arzt.

Breslau 1930
Druck von Otto Gutsmann, Breslau, Schuhbrücke 32.

R. UNIV.
BIBLIOTHEEK
LEIDEN

Gedruckt mit Genehmigung der Medizinischen Fakultät der Universität Breslau.

1. Berichterstatter: Professor Dr. Heimann.
2. Berichterstatter: Professor Dr. Fraenkel.

Meinen lieben Eltern
in tiefster Dankbarkeit gewidmet.

Digitized by the Internet Archive
in 2026

https://archive.org/details/IA41546319_0076

„Wenn das befruchtete Ei nicht in seinem natürlichen Brutraum, im Bereiche des Cavum uteri zur Einnistung gelangt, sondern außerhalb des Uterus sich zu implantieren genötigt wird, entsteht die ortswidrige ektopische extrauterine Gravidität" (Hoehne). Als Ort für die Einbettung kommt also in erster Linie jede Stelle der Eileitungsbahn in Betracht, zweitens aber auch jeder andere Ort, an den das befruchtete Ei gelangen kann. Wesentlich ist hierbei nur, daß das mütterliche Gewebe einschmelzbar ist und daß der Haftboden möglichst ruhig liegt. Aber selbst, wenn diese Vorbedingungen erfüllt sind, geschieht es doch nur höchst selten, daß sich eine Fruchtentwicklung bis zur Reife vollzieht. Im allgemeinen erfolgt ein frühes Zugrundegehen: „Das Ei gräbt sich selbst sein Grab." Ob die Ursache für eine extrauterine Einbettung intraovariell ist oder ob sie durch äußere Umstände bedingt ist, steht bis heute noch nicht fest. Erwiesen ist lediglich, daß die Befruchtung nicht im Uterus stattfindet, sondern normalerweise in der Ampulla tubae. Wenn nun das hier befruchtete Ei nicht in seinen „natürlichen Brutraum" gelangt, muß es entweder selbst daran Schuld sein, oder der Transportmechanismus hat versagt. So nahm Aschoff „Anomalien der Befruchtungszeit oder Störungen der Eientwicklung an". Jedoch sind alle die Untersuchungsergebnisse, welche für intraovarielle Ursachen von verschiedenen Autoren angegeben werden, vorläufig noch Hypothesen. Erwiesen sind dagegen eine ganze Reihe von Gründen, die für den ursächlichen Zusammenhang zwischen Versagen des Transportmechanismus und pathologischer Veränderung der Eileitungsbahn einerseits und Extrauteringravidität andererseits sprechen. Man nahm allgemein an, daß der Eitransport durch das Flimmerepithel bewerkstelligt wird. Ob die Muskelperistaltik (Sobotta) in dem muskelschwachen

und weiten Tubenlumen eine wesentliche Rolle spielt, war lange sehr fraglich. Lediglich in der engen und relativ muskelstarken Pars interstitialis hielt man die Muskelbewegung für wichtig (Hoehne) und sogar ausschlaggebend. Seit Dyroff aber die peristaltischen Tubenbewegungen am lebenden Objekt durch Röntgenogramm gezeigt hat, haben auch andere Autoren nachgewiesen, daß die „Tubenmuskulatur zurzeit des Eitransportes sensibilisiert ist“ (von Mikulicz-Radecki). Man nimmt heute sogar zum Teil schon an, daß bei der Fortschaffung des Eies die Flimmerbewegungen nur unterstützend wirken, während den eigentlichen Transport die Peristaltik bewerkstelligt. Jedenfalls bedeutet das Versagen der Transportkraft, — sei es nun Peristaltik oder Flimmerung — ein wichtiges ätiologisches Moment für das Zustandekommen einer extrauterinen Gravidität.

Die häufigste Ursache der extrauterinen Gravidität sind jedoch Veränderungen in der Eileitungsbahn. Ist diese z. B. unterbrochen, sei es durch angeborene Anomalie, Operation, Entzündung usw., erklärt sich das Eintreten einer Eileiterschwangerschaft zwangsläufig. In anderen Fällen können Entzündungsprozesse die Tube so eng machen, daß sie zwar für Spermatozoen kein Passagehindernis bildet, wohl aber für das größere befruchtete Ei. Eine weitere Möglichkeit für tubare Einbettung sind die ebenfalls von entzündlichen oder eitrigen Affektionen der Tube oder ihrer Nachbarorgane herrührenden Verwachsungen und Faltenbildungen. Diese können relativ so wenig ausgebildet sein, daß sie einmal eine normale Gravidität nicht verhindern, während sie das nächste Mal eine Eileiterschwangerschaft verursachen. Hoehne spricht hier von einer „relativen Disposition“ für tubare Einbettung und weist nachdrücklich darauf hin, daß dieselbe Tube einmal das Ei passieren läßt, während sie es das nächste Mal aufhalten kann. Hin und wieder können auch Myome, polypöse Wucherungen und andere Tumoren die Fortleitung des Eies verhindern.

Die wichtigste Rolle in der Ätiologie der extrauterinen Gravidität spielt zweifellos die Salpingitis. Kratzeisen hat in 90 % seiner untersuchten Fälle „chronische bis subchronische Entzündungserscheinungen der Tubenwand festgestellt und gesteht der reinen Tubenentzündung nicht eine nebensächliche, sondern eine ganz wesentliche Rolle für das Zustandekommen der extra-

uterinen Gravidität" zu. So wird auch angegeben, daß entsprechend der Zunahme der Gonorrhoe und der kriminellen Aborte eine Steigerung der Eileiterschwangerschaft beobachtet wird. Ob Traumen — physische oder psychische — ätiologisch eine Rolle spielen, wird zwar von einigen Autoren angenommen, bedarf aber zum mindesten noch des Beweises.

So mannigfaltig die Ätiologie der ektopischen Schwangerschaft ist, so vielfältig sind auch die anatomischen Verhältnisse und Möglichkeiten der tubaren Einbettung. Daher soll der anatomische Aufbau der Tube hier kurz gestreift werden. Die Ampulle weist ausgedehnte verzweigte Falten, stromareiche Mucosa, geringe Muskularisbildung und weites Lumen auf. Im mittleren Drittel werden die Falten dann weniger verzweigt, die Mucosa wird stromaärmer, die Muskularis nimmt an Stärke zu und das Lumen verengt sich bereits wesentlich. Im Isthmus sind dann diese, im mittleren Drittel mehr angedeuteten Unterschiede voll ausgeprägt. Die Schleimhaut ist mit „einem engmaschigen Kapillarnetz versehen, das in naher Verbindung mit den reich entwickelten Blutgefäßen, die zwischen Ring- und Längsmuskulatur verlaufen, steht". (Stöhr.) Auf Grund dieser anatomischen Verhältnisse unterscheidet Werth bei der ampullären Einbettung eine columnare und eine intercolumnare. Dies ist durchaus berechtigt, wenn man sich vergegenwärtigt, daß das Ei im ersten Falle relativ entfernt von der Tubenwand sich eingräbt, während bei der intercolumnaren Implantation die Tubenwand selbst das Angriffsobjekt für die Einbettungskräfte bildet.

Im isthmalen Tubenteil sind die Lebensbedingungen für ein Ei wesentlich anders. Implantiert es sich hier, so berührt es gleich allseitig die Tubenmucosa. Es kann nun ein „dissezierendes" Wachstum erfolgen, wie Meyer an drei Fällen beobachtet hat. Er gibt hierfür folgende Einteilung: „1. sichelförmiges Eibett trennt den zentralen Tubenteil nicht vollkommen von den peripheren Abschnitten, 2. der zentrale Tubenteil ist auf einer Strecke rings abgelöst, verläuft also als Strang frei durch das Eibett hindurch, 3. auch der zentrale Tubenteil ist aufgelöst, demnach auf eine Strecke völlig unterbrochen." Im mittleren Drittel der Tube sind ihrem Aufbau entsprechend ähnliche Einbettungsarten wie im Isthmus der Ampulle möglich.

Wesentlich für die Dauer der ektopischen Schwangerschaft ist es, ob das Ei sich an der mesosalpingealen Wand, die den besten Nährboden bildet, ansiedelt. Hier erhält es die Nahrung, die es für seine Entwicklung braucht. Im Zusammenhang damit sei die Lichtensteinsche Anschauung erwähnt. Er glaubt, daß das tubar angesiedelte Ei nur dann Aussicht auf Entwicklungsmöglichkeit hat, wenn eine bestimmte Art der Implantation vorliegt, nämlich die „basiotrope Placentation", d. h. Anlage und Wachstum der Placenta in Richtung auf die Mesosalpinx. Ausnahmsweise kann aber auch eine der drei anderen Wände einen günstigen Nährboden bilden, wenn nämlich ein größeres oder kleineres Stück der Tubenmucosa durch Schleimhaut ersetzt ist, die in ihrer Struktur völlig der Uterusmucosa gleicht. (Hoehne, Schönholz.) Es handelt sich hier um heterotope Inseln, die streckenweise die Tubenmucosa in eine Decidua umwandeln können. Möglich ist es, daß es sich hier, wie Zimmermann annimmt, nicht um Bindegewebs-, sondern auch um Umwandlung von Muskelzellen handelt. Das dürfte dann die Erklärung für deciduales Gewebe in der Tube bilden. Jedenfalls wäre dann die Tube in gewissem Sinne für die Einbettung vorbereitet und würde einen relativ guten Nährboden abgeben.

Im allgemeinen ist dies jedoch nicht der Fall, sondern das von den Trophoblasten nach Sprengung der Zona pellucida abgesonderte eiweißlösende Ferment übt seine zerstörende Wirkung auf den unvorbereiteten und durch keine Decidua geschützten Einbettungsort aus. Gräfenberg vergleicht diesen Vorgang folgendermaßen: „Der fötale Trophoblast frißt sich in ähnlicher Weise in das mütterliche Gewebe ein, wie er das Eiweiß der Löffler-Platte zu lösen vermag." Im Uterus können die Trophoblasten nur bedingt wirken, da ihrer Tiefenwirkung durch ein autotryptisches Ferment der Decidua Halt geboten wird. „Die deciduale Reaktion ist nämlich mit der Bildung von Antitrypsin verbunden, das eine lokale Schutzwehr gegen den Trophoblasten darstellt." (Gräfenberg.) Infolgedessen gelangen sie nur in den seltensten Fällen in die tiefen Deciduaschichten oder gar in die Wandmuskulatur.

Bei der Eileiterschwangerschaft ist dagegen zur Zeit der Implantation nicht wie im Uterus eine prämenstruelle Mucosa vorhanden. Infolgedessen dringen die aggressiven Trophoblasten in

die Tubenwand ein, denn kein Ferment hindert hier ihr Wachstum. Das Ei „frißt" sich also in die Muskelschicht ein, das Eibett, begrenzt durch den Nitabuchschen Fibrinstreifen, vergrößert sich nach allen Seiten, erreicht bald eine Kapillare, die es arrodiert, und ist nun an die mütterliche Zirkulation angeschlossen. Die Gefäßwand selbst verfällt der fibrinoiden Degeneration und der Nekrose. Neuere Untersuchungen ergaben, daß wahrscheinlich gerade das ektopische Ei für die Einbettung mehr Aktivität aufbringen kann, als das uterine, denn „der fötale Zellmantel des jungen Tubeneies übertrifft den des gleichaltrigen Uteruseies an Größe und Aktionsradius". Dies dürfte wohl darauf zurückzuführen sein, daß der ungünstigere Nährungsboden alle Einbettungskräfte des Eies mobilisiert und zu intensivster Tätigkeit zwingt.

Nicht jedes befruchtete, extrauterin aufgehaltene Ei muß zu einer ektopischen Schwangerschaft führen. Häufige Zufallsbefunde bei Operationen und Sektionen ergeben Residuen einer unbemerkt verlaufenen extrauterinen Gravidität. Zum mindesten waren aber die Beschwerden in diesen Fällen ebenso gering, daß selbst nicht indolente Patientinnen es für überflüssig hielten, deshalb den Arzt aufzusuchen. Viele derartige Eizellen gehen schon im Furchungsstadium, andere im Haftstadium fast symptomlos zugrunde. Gelingt es eben den Trophoblasten nicht, Anschluß an die mütterliche Zirkulation zu erreichen, dringen sie nur bis in die oberste Schicht der Muskularis ein, dann sterben sie mangels Ernährung ab. Ein kleines Fruchtkapselhaematom bildet sich und nach einigen Wochen ist nur noch eine Narbe übrig. Aber selbst, wenn Gefäße erreicht und arrodiert werden, ist damit noch nicht die Gewähr für eine Weiterentwicklung gegeben. Denn die Strömungskraft des Blutes reißt nur zu oft das Ei los und zertrümmert es. Auch hier ist dann der Ausgang ein Fruchtkapselhaematom. Im ampullären und mittleren Tubendrittel wird häufig die nur hier bestehende Kapsularis angefressen oder usuriert, worauf es dann zum inneren Fruchtkapselaufbruch mit „Ausschwemmung" des Eies durch das Ostium abdominale in die Bauchhöhle kommt. Am häufigsten jedoch beendet der Tubarabort eine extrauterine Gravidität. Ob hierbei die Hämodynamik oder die Myodynamik die ausschlaggebende Rolle spielt, ist noch nicht erwiesen. Die neueren Untersuchungen haben jedenfalls sicher eine Antiperistaltik beobachtet. So schreibt Kok: „Tubenbewegungen sind fast regel-

mäßig vorhanden und zu erkennen, vor allem sind auch typische peristaltische Bewegungen meist sehr deutlich. In der Stärke der Kontraktion besteht jedoch eine große Abhängigkeit von den zyklischen Vorgängen am Ovar; von dem Moment des Follikelsprunges an tritt eine 3—4tägige, fast völlige Lähmung der Ringmuskulatur auf, wodurch zweifellos der Eitransport gelähmt wird", und „die Peristaltik ist fast ausschließlich eine uterinwärts gerichtete; nur beim Vorhandensein eines die Tubenwand des ampullären Endes stärker dehnenden Fremdkörpers erkennt man eine länger anhaltende Antiperistaltik." Eine Rolle spielen jedoch diese Momente in erster Linie bei ampullärem Eisitz und zum Teil noch im mittleren Tubendrittel. Im isthmalen Teil erfolgt meist die Tubenruptur infolge der hier vorliegenden anatomischen Verhältnisse und dem dadurch bedingten Einbettungsmodus. Die Art der Eröffnung der äußeren Fruchtkapsel ist dabei entweder usurierend oder rupturierend. In Ausnahmefällen kommt es auch bei ampullärem Eisitz zu dieser Eröffnungsart, wobei der innere Fruchtkapselaufbruch dem äußeren vorangegangen sein kann (Heimann). Ist die Perforationsöffnung klein, dann besteht die Möglichkeit, daß sie wieder verklebt. Im allgemeinen jedoch ist der Riß, der oft durch mechanische Momente ausgelöst wird, so groß, daß es zu einer starken Blutung mit Kollapserscheinungen kommt. Da bei der Ruptur im Gegensatz zum Abort meist größere arterielle Gefäße eröffnet werden, ist die Verblutungsgefahr außerordentlich groß. Vor raschem Tod schützt daher fast nur die mit dem Blutverlust einhergehende Herabsetzung des Blutdruckes. Weber nimmt übrigens als Grund für die Ruptur die Verstopfung der Venen mit Zotten und den dadurch bedingten Überdruck in den intervillösen Räumen an. Eine große Gefahr für die Mutter bilden die nicht mit abgerissenen Zotten, welche zu tubaren Placentarpolypen führen und mit Hilfe der Trophoblasten zu neuen lebensbedrohenden Blutungen Veranlassung geben können. So schreibt L. Fraenkel: „Man wird an einen tubaren Placentarpolypen denken müssen, wenn, nachdem die Erscheinungen der Ruptur oder des tubaren Abortes vor längerer Zeit bereits abgelaufen sind, immer von neuem Anfälle von innerer oder äußerer Blutung auftreten; besonders auch dann, wenn eine bereits vollkommen abgekapselte Hämatocele wächst." Daß es auch in der Tube genau wie im Uterus zur Bildung von Blut- bzw. Fleisch-

molen kommen kann, ist selbstverständlich. Zusammenfassend kann man sagen, daß im isthmalen Tubenteil am häufigsten die Ruptur erfolgt, im mittleren Ruptur und Abort und im ampullären meist Abort.

Eine häufige, besonders bei tubarem Abort beobachtete Erscheinung ist die Bildung einer Hämatocele. Die Größe derselben hängt von dem Verlauf und der Größe der Blutung ab. Begrenzt wird sie nach ihrer Lage von den Nachbarorganen und führt hier zu Verwachsungen und den daraus folgenden Beschwerden. Ein Teil des Blutes wird resorbiert, ist wenig vorhanden, kann sogar alles aufgesaugt werden, vorausgesetzt, daß es mit resorptionsfähigen Organen in Berührung kommt. Mehrfach wird die Blutansammlung abgekapselt und es entsteht eine „solitäre Hämatocele" (Sänger). Weber nimmt an, daß bei dieser Abkapslung Bakterien eine Rolle spielen, was sehr fraglich erscheint, da das Hämatocelenblut zunächst keimfrei ist. Je nach der Lage von Uterus, Tuben und der Nachbarorgane kann es zu einer retrouterinen, anteuterinen oder retrosigmoiden Hämatocele kommen. Bei starker Blutung entsteht, wenn die Excavatio rektouterina für die Aufnahme der Blutmenge zu klein ist, die „diffuse Hämatocele" (Sänger). In der Literatur finden sich eine Reihe von Fällen, bei denen Blutungen aus dem Ovar (Ovarialcysten, Corpus luteum-Cysten, Follikel-Hämatome) stattfanden und zur Hämatocelenbildung führten, ohne daß eine Gravidität bestand. Damit dürfte die Behauptung, daß derartige Hämatocelen sich nur bei gestörten extrauterinen Graviditäten bilden, hinfällig geworden sein.

Nur ein geringer Teil der ektopischen implantierten befruchteten Eier gelangt, wie bereits vorher erwähnt, zur Reife. Rosenblatt gibt an, daß bis 1923 „295 Fälle von ausgetragener oder fast ausgetragener extrauteriner Gravidität" beschrieben wurden. Hoehne hält diese Zahl für viel zu gering und führt Dehler an, der bis zu dem gleichen Jahre 240 lebend entwickelte extrauterine Früchte in der Literatur fand. Vorbedingung für eine solche Weiterentwicklung der Frucht, evtl. gar bis zur Reife, ist jedoch Dehnungsfähigkeit der Wand und guter Nährboden. Bei einer solchen Entwicklung kann sich der Fruchtsack zwischen die Blätter des Ligamentum latum einbetten und unverletzt bleiben. Lawson-Tait hielt jede extrauterine Gravidität, die älter als

vier Monate war, für eine tubar-intraligamentäre, während später durch genaue Untersuchungen festgestellt wurde, daß dies nur für einen Teil der Fälle zutrifft. Wichtig ist, daß die Frucht auch nach geplatztem Frucht- und Eisack in der Bauchhöhle zur Reife gelangen kann, wenn der Placentarkreislauf ungestört erhalten bleibt. Allerdings werden hier häufig Deformitäten beobachtet, die wohl auf mechanische Ursachen zurückzuführen sind, zumal wenn das Fruchtwasser abgeflossen oder die Sekretion durch Amnionverletzung gestört ist. Hoehne führt diesen Fruchtwassermangel in erster Linie auf Dysfunktion des Amnion zurück.

Da die Geburt einer ektopischen Frucht auf natürlichem Wege nicht möglich ist, muß sie operativ entfernt werden. Geschieht das nicht, stirbt sie ab und wird abgekapselt, wobei das Netz die Hauptarbeit leistet. Es erfolgt dann im Laufe der Zeit eine Mumifikation, wenn keine Infektion hinzutritt. Dringen jedoch Bakterien ein oder kann die umgebende Flüssigkeitsmenge nicht resorbiert werden, dann kommt es zur Skelettierung. Die kindlichen Weichteile verschwinden und übrig bleibt das Skelett. Geht die bakterienfreie Mumifikation jahrelang weiter, dann wird allmählich kohlen- und phosphorsaurer Kalk abgelagert, der mit der Zeit zur vollständigen Versteinerung der Frucht führt. Ein ganz ähnlicher Vorgang, wie diese Lithopädionbildung ist das Entstehen des Liphokelyphos. Hier verkalkt der Frucht- oder Eisack und sekundär an den Berührungsstellen mit der Frucht auch diese (Lithokelyphopädion). Diese Petrifikation muß nicht immer eintreten. So wurde eine sieben Jahre getragene nur mumifizierte Frucht beschrieben.

Daß das Ovulum bereits an seinem Entstehungsort festgehalten und befruchtet werden kann, wurde lange bestritten. Seit einigen Jahren gibt es jedoch in der Literatur eine derartige Menge von Fällen einer Graviditas ovarica mit einwandfreiem Befund, daß der Beweis einer derartigen extrauterinen Gravidität heute erbracht ist. Werth gibt uns hier die Kriterien für die Diagnose und formuliert sie folgendermaßen: „Den ovariellen Ursprung eines Fruchtsackes, der nach der Art seiner Verbindung mit dem Ligamentum latum und dem Uterus nur von einem der Adnexorgane abgeleitet werden kann, müssen wir als bewiesen annehmen, wenn die Tube einschließlich der Fimbria ovarica und unter gleichzeitigem Ausschluß der Möglichkeit einer Nebentubenschwanger-

schaft als völlig sicher an der Bildung des Fruchtsackes unbeteiligt nachgewiesen werden kann."

Die Graviditas ovarica teilt man vom ätiologischen und anatomischen Standpunkt in die intraovarielle (intrafollikuläre) und die superficielle (epoophorale, epovarielle) ein.

Bei der intrafollikulären Gravidität bleibt das Ei im Graafschen Follikel liegen und wird hier befruchtet. Der Grund für dieses Verharren ist wohl darin zu finden, daß der Liquor folliculi beim Herausfließen aus dem Follikel das Ei nicht kräftig genug erfaßt hat. Die histologische Untersuchung ergibt nach Implantation Luteinzellen. Die Nidationsbedingungen sind hier relativ günstig, vorausgesetzt, daß das Ei durch zentripetales Wachstum die mütterlichen Gefäße erreicht und so Anschluß an die Zirkulation bekommt. Allerdings gehen auch hier viele Eier infolge Durchblutung der Fruchtkapselwand unter Bildung einer Blutmole zugrunde. Trotzdem gelangt noch eine verhältnismäßig große Anzahl zur Reife. Böwing hat hier die Literatur bis 1923 zusammengestellt und fand von 100 Ovarialschwangerschaften 19 ausgetragene Früchte. Wird die reife Frucht nicht operativ entfernt, dann kommt es genau wie bei der Tubargravidität zum Absterben, zur Mumifikation und so fort. Das Ovar selbst bleibt trotz der Schwangerschaft zum Teil normal erhalten.

Bei der superficiellen Gravidität wird das Ei beim Platzen des Graafschen Follikels zwar ausgeschwemmt, gelangt aber — wohl infolge Versagens der Fimbrien — nicht auf seinen naturgemäßen Weg. Vermutlich spielen auch hier entzündliche Veränderungen eine ausschlaggende Rolle. Jedenfalls bleibt das Ei nun an der Oberfläche des Eierstockes liegen und wird hier befruchtet. In diesem Falle findet man dann ein Corpus luteum, während die Luteinzellen fehlen. Die hier nur sehr dünne Kapsularis prädisponiert für Ruptur und Usur. Keil und Bennecke berichten von perioophoraler Schwangerschaft, die jedoch vorläufig nur als interessante Hypothese zu werten ist. (Hoehne.)

Versagt der Transportmechanismus der Fimbrien, kann auch hier das Ei aufgehalten werden. Es ist möglich, daß bei bestehenden Nebentuben die Saugkraft der Tube selbst vermindert wird, wahrscheinlich ist jedoch auch hier, daß entzündliche Prozesse mit ihren Folgeerscheinungen das ätiologisch ausschlaggebende Moment beim Zustandekommen einer Fimbrienschwanger-

schaft bilden. Die Entwicklungsmöglichkeiten sind in diesem Falle äußerst gering. Meist geht das Ei unter Bildung einer Blutmole früh zugrunde. Bis jetzt ist lediglich der Fall von Werth als einziger bekannt, bei dem die Fimbrienschwangerschaft bis zur Reife im Cavum peritonei am Leben blieb und 14 Monate später als mumifizierter Fötus operativ entfernt wurde (Hoehne).

Eine seltene Form der extrauterinen Gravidität ist die Schwangerschaft in einer Ovarialtube. Sie tritt ein, wenn das Tubenende mit dem Ovar auf Grund von entzündlichen Prozessen oder angeborenen Anomalien verbunden ist und ein Follikel in diesen hierdurch entstandenen Raum hineinplatzt. Das Ei wird dann hier befruchtet, um aber meist nach kurzer Lebensdauer durch das sich stauende Tubensekret (Weber) oder Ruptur vernichtet zu werden. Die innere Überwanderung, die man früher als Ursache für diese Art der Implantation annahm, wird heute von den meisten Autoren abgelehnt.

Eine andere, ebenfalls sehr seltene Art der ektopischen Schwangerschaft bildet die Ansiedlung des Eies in dem Teil der Tube, der die Uteruswand durchzieht. Das seltene Vorkommen erklärt sich zum Teil dadurch, daß bei Vorliegen von Tubenveränderungen das Ei meist vorher zur Einbettung gezwungen wird und so erst gar nicht den intramuralen Tubenteil erreicht. Hoehne nimmt an, daß das Verhältnis der interstitiellen Graviditäten zur Gesamtzahl der Extrauterin-Schwangerschaften knapp 1% beträgt. Diese Prozentzahl wäre sicher größer, wenn die übrige Tube nicht bereits „Eifallen“ darstellen würde, zumal schon bei normalen Verhältnissen der intramurale Tubenteil nicht gerade verläuft, sondern Windungen und Knickungen aufweist. So fanden Hermstein und Neustadt an der L. Fraenkelschen Klinik bei 54% der untersuchten Tuben, daß „dieses Rohr mit scharfen Windungen und Knicken in verschiedenen Ebenen die Uteruswand durchzieht und diese an verschiedenen Stellen des intramuralen Tubenverlaufes gelegen sein können“. Das wichtigste ätiologische Moment ist jedoch die Salpingitis und in zweiter Linie Tumoren, Hyperplasie oder Aplasie. Glaesmer unterscheidet nach der Wachstumsrichtung drei verschiedene Typen. „Erster Typus: Entwicklung des Eies in die Fundusmuskulatur, Typus zwei: in die Seitenwand des Uterus, und Typus drei: in den isthmischen Teil der Tube.“ Hoehne anerkennt zwar diese Einteilung, schlägt

aber eine andere vor, zumal die Implantationsstelle für die Wachstumsrichtung mitbestimmend ist. Daher möchte er unterscheiden: „Erstens die interstitielle — isthmische Form — Implantation im lateralen, dem Isthmus zugewandten Drittel der Pars uterina tubae, zweitens die interstitielle Form im engeren Sinne — Implantation im mittleren Drittel der Pars uterina tubae — und eine interstitielle — uterine Form — Implantation im medialen, dem Uterus cavum zugewandten Drittel der Pars uterina tubae.“ Trotzdem gibt er zu, daß jeder Versuch einer Einteilung nur theoretischen Wert haben kann, da dieser kleine intramurale Tubenteil immer fließende Übergänge der verschiedenen interstitiellen Graviditäten aufweisen wird.

Die Reifemöglichkeiten des eingebetteten Eies sind auch bei dieser extrauterinen Gravidität gering. Die Zerstörungen, denen ektopische Eier ausgesetzt sind, führen auch hier meist zu ihrem früheren oder späteren Ende. Allerdings ist, falls eine Weiterentwicklung eintritt, nicht immer operative Entfernung notwendig. Bei intramuraler Einbettung können nämlich die Zotten Anschluß an die uterine Decidua erlangen und der Fruchtsack kann nach Ruptur oder Usur der Uterusmuskulatur in den Uterus gelangen. Theoretisch besteht auch die Möglichkeit, daß bei interstitieller Einbettung das Ei durch das Ostium uterinum in den Uterus „hineingeboren“ werden kann. Im allgemeinen enden diese fortgeschrittenen Graviditäten fast alle durch Ruptur, und in der Literatur finden sich viele Berichte über Verblutungstod der interstitiell Graviden durch mehr oder minder große Perforationsöffnungen. Die Diagnose ist in den noch nicht gestörten Fällen außerordentlich schwer, da die Piskaceksche Ausladung und die Steilstellung des Uterus (Simon-Ruge) kaum zu unterscheiden sind.

Noch vor zwei Dezennien hielt man eine primäre Bauchhöhlenschwangerschaft für unmöglich, zum mindesten aber stand man dieser Möglichkeit sehr skeptisch gegenüber. Man forderte, daß bei einer Graviditas abdominalis Ovarien, Fimbrien, Tuben und Uterus frei von Implantationsstellen seien und daß keine Nebentuben vorliegen, kurz, daß ein lebendes Ei in Verbindung mit einem Bauchorgan steht, ohne jegliche primäre Beteiligung des Genitaltraktus. Durch exakte Sektionsbefunde und mikroskopische Untersuchungen sind diese Forderungen erfüllt worden und es

besteht heute kein Zweifel mehr an dem Vorkommen dieser Ektopie. Beschrieben wurden Ansiedlungen am Rektum, den Douglasfalten, der Fossa ovarica, dem Collum und der Cervix uteri, den Tuben, dem Mesocolon und dem Mesenterium. Aber auch weiter entfernt sind Eieinbettungen beobachtet und beschrieben worden; so an der Leber, der Gallenblase und der Milz. Das befruchtete Ei kann sich eben überall dort ansiedeln und entwickeln, wo es guten Nährboden und eine geschützte Stelle findet. Bei der Implantation auf den vom Ovar entfernt liegenden Organen übernimmt vermutlich die Darmperistaltik den Transport. Sie ergreift das auf einer äußeren Überwanderung befindliche Ei und befördert es weiter. Im allgemeinen gehen auch die primär implantierten Eier früh zugrunde, in einigen wenigen Fällen wurde ein lebendes, reifes Kind operativ entfernt.

Durch die bis jetzt beschriebenen Beobachtungen kann die histologisch-anatomische Forderung Veits, auf Grund deren nur die Diagnose primäre Bauchhöhlenschwangerschaft gestellt werden soll, nicht mehr in vollem Umfange aufrecht erhalten werden. Das Ei kann sich sehr wohl auf Uterus, Tube oder dem Ligamentum latum implantieren, also Beziehung zum Genitaltraktus haben, und trotzdem kann eine primäre Bauchhöhlenschwangerschaft vorliegen.

Eine ungestörte ektopische Schwangerschaft in den ersten Wochen als solche zu erkennen ist oft sehr schwer, manchmal sogar fast unmöglich. Die vorhandenen Symptome: Auflockerung und cyanotische Verfärbung der Scheide, Sistieren der Menses, Weichwerden und Vergrößerung des Uterus, Hegarsches Zeichen u. s. f. sprechen zwar alle für eine Gravidität, aber für eine Differenzierung zwischen intra- und extrauteriner bieten sie keinen Anhaltspunkt. Das gleiche gilt auch von den serologischen Methoden zur Bestimmung einer Gravidität, welche sonst zur Diagnose der ektopischen Schwangerschaft herangezogen werden könnten. Im Folgenden sollen sie, ohne auf Näheres einzugehen, kurz erwähnt werden: Die Abderhaldenschen Bestimmungen, der Phloridzindiabetes, die Dienstsche Schwangerschaftsreaktion, (Vermehrung des Antithrombins im Serum Gravider) die Vogelsche Ninhydrin-Flockungsprobe, die Sellheim-Lüttge-v. Mertzsche Schnellreaktion, die Maturinprobe und die Untersuchungen auf Acetonurie und Glykosurie. Wirklichen Wert für die Diagnostik der Gravidität besitzt lediglich die Aschheim-Zondeksche

Schwangerschaftsprobe. Wagner bezeichnet sie als die „verläßlichste aller biologischen Schwangerschaftsreaktionen". Bei Untersuchungen von über 1000 Harnen waren nur 1,2% Fehlergebnisse zu verzeichnen. Auch bei pathologischer Schwangerschaft fällt sie positiv aus. Wichtig ist, daß sie bei Extrauteringravidität und lebendem Ei posisiv ist und nach Absterben des Eies negativ wird. Zur Differentialdiagnose einer protrahierten Extrauteringravidität (tubarer Abort) mit nicht mehr wachsendem Ei gegenüber entzündlichen oder anderen Tumoren der Adnexe kommt sie jedoch leider kaum in Frage.

Ein wichtigeres Symptom, leider nicht immer vorhanden und bei Vorhandensein nicht immer genügend gewürdigt, sind die seitlich der Bauchmitte in Intervallen auftretenden wehenartigen Krampfanfälle: die Tubenwehen. Oft besteht auch als Frühsymptom einseitiger Dauerschmerz. Aber selbst bei voller Würdigung dieser Beschwerden ist es während der Untersuchung häufig so schwer, den tubaren Fruchtsack zu fühlen, daß dann mangels eines objektiven Befundes die richtige Diagnose nicht gestellt wird (Bumm). Es gibt eben leider kein einwandfreies Frühsymptom einer ungestörten ektopischen Schwangerschaft. Auch das Bankische „Warnungssignal" und der von Rosenstein beschriebene Druckpunkt am uterinen Tubenende haben nur bedingten Wert. Erst im 3. bis 4. Schwangerschaftsmonat sind die Symptome etwas klarer. Hier kann die auffallende Weichheit der Tubengeschwulst, während der Uterus nicht die übliche Vergrößerung aufweist und abgeplattet ist (L. Fraenkel) das Fehlen des ersten Hegarschen Schwangerschaftszeichens (Kritzler-Kosch) und das Landinsche Zeichen (Tovey), bei normalem Blutbild (Farrar), die richtige Diagnose ermöglichen (Hoehne).

Ein sehr wichtiges Differentialdiagnostikum steht uns heute in dem Röntgenbild zur Verfügung. Bereits im dritten Monat gelingt es, das Fötalskelett und somit seine Lage zum Uterus nachzuweisen. Auch über das Alter und die Eigenlage der Frucht wird man dadurch einen ungefähren Anhaltspunkt bekommen. Dieses Hilfsmittel sollte in Zweifelsfällen immer unbedenklich angewandt werden, da bei dem heutigen Stande der Röntgentechnik eine kurze Belichtungsdauer genügt und infolgedessen eine Schädigung der Mutter oder des Kindes nicht zu befürchten ist.

Mit gutem diagnostischem Erfolge wurde auch die Hoehnesche Pituglandolinjektion (erste Schwangerschaftshälfte

1 ccm, zweite Hälfte ¼ bis ½ ccm) angewandt, um festzustellen, ob sich der Uterus kontrahiert. Aus der Intensität bzw. dem gänzlichen Fehlen der Kontraktion kann man dann Rückschlüsse ziehen, ob sich das Ei in einem muskelstarken oder muskelschwachen Organ, das heißt dem Uterus oder der Tube, angesiedelt hat.

Im allgemeinen suchen jedoch die Graviden erst dann den Arzt auf, wenn es zu wesentlichen Beschwerden, das heißt zum Tubarabort oder zur Tubenruptur, kommt. Das erste alarmierende Symptom des äußeren Fruchtkapselaufbruches ist der durch Zerreißung der Tube hervorgerufene dolchstichartige Schmerz im Abdomen. Dazu gesellt sich rasch fortschreitende Anämie, Ohnmacht, subfebrile Temperatur, oberflächliche beschleunigte Atmung, weicher fadenförmiger Puls und Brechreiz, bzw. Erbrechen. Sehr bald sind auch die lokalen Symptome vorhanden: der Leib ist meteoristisch aufgetrieben und gibt entsprechenden Perkussionsbefund, in den abhängigen Partien Dämpfung und Druckschmerz des Unterbauches, besonders auf der Rupturseite. Eine Fluktuation ist infolge der Blutgerinnung nicht immer nachweisbar, dagegen ist fast immer Blutung aus dem Genitale, oft verbunden mit dem Abgang einer Decidua, vorhanden.

Die Symptome der Tubenruptur sind zwar mannigfachster Art, aber doch ziemlich typisch, so daß man nur relativ wenig Prozesse zur Differentialdiagnose heranzuziehen braucht. Zu denken wäre an irgendeine intraperitoneale Blutung, an Perforationsperitonitis und an Ileus. Doch fehlt bei intraperitonealer Blutung der Hinweis auf bestehende Gravidität und Blutabgang aus der Scheide, bei Perforationsperitonitis die reine Blässe der akut anämischen und bei bestehendem Ileus dürfte meistens die Anamnese (Obstipation, Flatus) die Diagnose sichern (Hoehne). Hier sei auch das „Nabelphänomen", das Hofstädter-Cullen-Hellendallsche Zeichen erwähnt: Bei Blutansammlung im Abdomen sieht man zuweilen am Nabel eine bläulichrote Verfärbung auftreten. Da dieses Zeichen auch bei anderen Vorgängen in Erscheinung treten kann, kann es für eine Ektopie-Diagnose nur unterstützenden, nie aber ausschlaggebenden Wert beanspruchen. Von gleicher bedingter Wichtigkeit sind auch noch das Phrenicus- (Schulterschmerz), das Blasen- (Harndrang) und das Nierensymptom (Anurie). Vogt gibt übrigens noch an, daß „manchmal Frauen nach Ruptur einer Tubargravidität ein eigen-

tümlicher Geruch anhaftet", der auf die große Blutansammlung im Abdomen zurückzuführen sei.

Der ganze Symptomenkomplex wird auch bei innerem Fruchtkapselaufbruch mehr oder minder ausgesprochen vorliegen, wenn der Tubarabort von einer größeren Blutung in die Bauchhöhle begleitet ist, was bei Implantation im lateralen Tubenteil nicht zu selten eintritt. Bedeutend schwieriger ist die Diagnosenstellung bei protrahiertem Tubenabort. Hier können die Symptome manchmal derartig gering sein, daß man sich fast nur nach der Art der Blutung, den Blutbeimengungen und seiner Farbe wird richten müssen. Fühlt man dann noch einen weichen einseitigen Tumor und steht die Blutung trotz entsprechender Therapie nicht, wird man immer an gestörte ektopische Schwangerschaft denken müssen. Leider wird — besonders wenn die Blutung einmal stärker ist — ein beginnender Tubarabort mit einem uterinen verwechselt und die daraufhin vorgenommene Curettage führt dann im ungünstigen Falle zu einer abundanten Blutung oder hat eine schwere Infektion zur Folge. Besteht keine Cessatio mensium, sollte man bei einer Dauerblutung mit einseitigen Schmerzattacken immer an eine extrauterine Gravidität denken. Sistieren jedoch die Menses ein oder mehrere Male, ist die Differenzierung zwischen extra- und intrauterinem Abort etwas leichter. Bei Tubarabort bleiben nach Ausstoßung der Decidua die Blutungen und die einseitigen Schmerzen bestehen, während sie bei uterinem Abort im allgemeinen aufhören und nur bei ganz seltenen Komplikationen andauern können. Sehr wichtig ist die genaue Untersuchung der ausgestoßenen Decidua. Eine Decidua menstrualis wird auf den ersten Blick als solche diagnostiziert werden können, da sie nur ein ziemlich dünnes Gebilde darstellt, im Gegensatz zu den dickeren und auch größeren Deciduen der intra- und extrauterinen Gravidität. Den endgültigen Beweis liefert allerdings erst die genauere Untersuchung. Weist nämlich die Decidua Eisitz oder Zotten auf, handelt es sich um einen uterinen, fehlen diese Elemente, um einen extrauterinen Abort. Als diagnostisches Hilfsmittel zur Abgrenzung gegen Appendicitis und uterinen Abort gibt Banki intensiven Schmerz beim Abheben der Portio an. Das wichtigste Symptom wird jedoch immer der Blutabgang aus dem Genitale sein, der fast nie fehlt. Nur in den seltensten Fällen, bei denen gestörte Extrauteringravidität und ungestörte Schwangerschaft zusammentreffen, wird er ausbleiben.

Ist es durch länger anhaltende Blutung zur Bildung einer Hämatocele (retro-, anteuterinen etc.) gekommen, ist der Tastbefund ähnlich wie bei dem Douglasabszeß. Meist fühlt man anfangs Schneeballknirschen, später einen prallen Tumor von ganz verschiedener Größe, der einseitig ist und entsprechende Verdrängungserscheinungen verursachen kann. Gegen eine Verwechslung mit Douglasabszeß — auch bei Hämatocelen können Temperatursteigerungen vorkommen — wird hauptsächlich die Anamnese, Blutbild und Blutkörperchensenkungsgeschwindigkeit schützen. Im Zweifelsfalle wird die Küstnersche Probepunktion fast immer Aufschluß geben können. An Stelle der Probepunktion empfiehlt Döderlein die Probekolpotomie, welche die Diagnosestellung etwas erleichtern soll, aber doch einen erheblich größeren Eingriff darstellt als die Punktion.

So klar das Symptomenbild sein kann, so unklar kann es auch unter gewissen Umständen werden. Wenn nämlich z. B. Druck- und Spontanschmerz in der rechten Oberbauchgegend verbunden mit Brechreiz und Ikterus (Hämatinikterus) auftreten, wird nur zu oft der gynäkologische Symptomenkomplex übersehen und an eine Gallenblasenaffektion gedacht werden.

Dieser Ikterus wird allerdings auch bei anderen Blutungen im Abdomen auftreten können. Aus dem gleichen Grunde hat auch die Urobilinogenprobe nur bedingten Wert. Die Bilirubinprobe, als Differentialdiagnostikum zwischen Tubargravidität und Adnexitis angegeben, ist ebenfalls nicht zuverlässig. Etwas wertvoller für die Diagnose ist das Ergebnis des Blutbefundes (Blutbild und Blutkörperchensenkungsgeschwindigkeit, vor allem die Leukozytenwerte). Von wesentlicherer Bedeutung ist die neuerdings vorgenommene parenterale Reizkörpertherapie, nach deren Anwendung bei entzündlichen Prozessen Allgemein- und Herdreaktion erfolgen.

Bevor die Therapie der Extrauteringravidität eine ausgesprochen chirurgische wurde, wie sie es heute ist, sind viele Frauen infolge unzweckmäßiger abwartender Behandlung und falscher Diagnosestellung an den Folgen dieser Ektopie gestorben. Die Beobachtungen von Katz zeigen, daß auch in neuester Zeit noch eine ganze Reihe solcher Todesfälle vorkommen. Bei der Sektion von 31 „unvermutet gestorbenen und unbehandelt gebliebenen Frauen hat sich ergeben, daß alle einer inneren Verblutung infolge gestörter Extrauteringravidität erlegen sind". (Hoehne.)

Im allgemeinen hat heute die Forderung Werths Gültigkeit, der jede ektopische Schwangerschaft wie einen malignen Tumor behandelt haben will, d. h. Operation, und zwar möglichst frühzeitig. Das gleiche verlangt Veit: Keine Extrauteringravidität darf unoperiert sterben. Eine Einschränkung macht lediglich Lichtenstein, der bei lebendem Kind und gutem Befinden der Mutter das Ende der Gravidität unter klinischer Beobachtung abwarten will. Er selbst bezeichnet allerdings seine Forderung als „kühn aber ideal" (Schiffmann). Erwähnt werden sollen in diesem Zusammenhang auch die Versuche, durch Morphiuminjektion (Friedreich) bzw. durch elektrischen Strom (Bruci), die extrauterine Frucht zu vernichten und auf diese Weise eine Spontanheilung zu erzielen. Einen ähnlichen Versuch macht M. Fraenkel mit Röntgenbestrahlung.

Auf die Operationsmethoden soll hier nur kurz eingegangen werden. Auch hier gibt es natürlich Extreme. Coratozzola streift die betroffene Tube in einigen Fällen nur aus, im Bestreben den Eingriff kleiner zu gestalten und die Möglichkeit einer späteren Gravidität zu haben. Ob dieses Verfahren im Interesse der Mutter ist, erscheint fraglich, denn die Gefahr einer wiederholten Ektopie ist gerade in diesem Falle (Verwachsungen, Abknickungen) sehr groß. Die Anhänger der radikalen Methode verlangen, daß bei Extrauteringravidität beide Tuben, gravide und nichtgravide, entfernt werden. Beobachtungen ergaben nämlich — und darauf stützen sich ihre Forderungen — daß in einem gewissen Prozentsatz nach einmaliger Tubarschwangerschaft später auf der anderen Seite sich die gleiche Gravidität entwickelte. Ist die nichtgravide Tube undurchgängig, wird man auch diese, die eine spätere normale Gravidität ausschließt und eine neue ständige Gefahrenquelle bildet, mit entfernen. Doch sollte man auch hier von Fall zu Fall entscheiden, denn „bei Eileiterschwangerschaft kann die anderseitige Tube für erneute Tubargravidität prädisponiert sein, braucht es jedoch nicht zu sein (Hoehne). Der radikale Standpunkt ist daher heute verlassen worden. Schiffmann sagt hierzu sehr treffend „es ist eine mißliche Sache in der Medizin Vorsehung spielen zu wollen" und „gibt es nur eine einzige Frau, welche nach Operation einer Tubargravidität normal gravid wird, so ist dieser Methode das Todesurteil gesprochen". Dazu kommen noch die statistischen Angaben: Der rezidivierenden Extrauterin-

gravidität mit etwa 5% — die Angaben schwanken naturgemäß etwas 4,68%, 5,2% und 5,3% — stehen etwa 20% bis 40% normale Graviditäten nach Überstehen einer ektopischen gegenüber.

Eine Exstirpation der graviden Tube oder ihres die Frucht beherbergenden Teiles ist durchaus erforderlich, da bei jedem anderen Versuch, nur die augenblicklich bestehende Lebensgefahr abzuwenden, immer Trophoblasten zurückbleiben können, die durch weitere Arrosion oder maligne Entartung zu einer schweren Gefahrenquelle werden können. Deshalb hat auch der von einigen Autoren empfohlene „exspektative Konservatismus" bei Tubarabort heute kaum noch Anhänger.

Die Methode der Wahl ist gegenwärtig die Laparotomie, während die früher angewandte Kolpotomia anterior und posterior fast ganz verlassen worden ist. Die Mortalität ist dabei äußerst gering (Döderlein 0%!), und das Operationsgebiet übersichtlicher. Im allgemeinen wird man bei Tubargravidität die Tube also entfernen, eventuell bei ampullärer Implantation unter Schonung des isthmischem Abschnittes, während bei interstitiellem oder isthmalem Eisitz nach Entfernung dieses Teiles das ampulläre Tubenstück in den Uterus implantiert werden kann. Erfolge hatten auch die Versuche der Stomatoplastik, bei der man nur den medialen Tubenteil erhält und durch Spaltung und Umsäumungsnaht ein neues abdominelles Tubenostium schafft. Das gleichseitige Ovar wird durch Naht möglichst dieser Öffnung genähert. Hierher gehören auch die Arbeiten L. Fraenkels, der Tuben anderer Frauen bei einer ektopischen Graviden einpflanzte. Auch „temporäre Sterilisation" mit späterer Tubenimplantation ist bereits mit dem Erfolge einer folgenden normalen uterinen Gravidität angewandt worden.

Einen äußerst beachtenswerten Versuch unternahm in dieser Hinsicht Gellert; er verpflanzte Ovar unter Schonung des ernährenden Gefäß- und Nervenbündels in den Uterus und erzielte auf diese Weise eine normale Schwangerschaft.

Bei anderem als bei tubarem Eisitz wird man operativ von Fall zu Fall entscheidend vorgehen müssen. Bei Ovarialgravidität z. B. wird man sich bemühen, möglichst viel funktionstüchtiges Gewebe stehen zu lassen, und bei primärer Bauchhöhlenschwangerschaft wird man den Genitaltraktus ziemlich unberührt lassen können. Liegt eine interstitielle Ektopie vor, soll möglichst viel

Uterusgewebe geschont und eventuell freie Tube implantiert werden.

Eine große Streitfrage in der Therapie bildete und bildet noch heute die Verwendung des in die Bauchhöhle ergossenen Blutes. Die meisten Autoren fordern heute die Entfernung desselben, so u. a. Brösе: „Darüber aber scheint mir kein Zweifel mehr vorzuliegen, daß das in die Bauchhöhle ergossene Blut als totes Gewebe angesehen werden muß, das für die Frauen nicht nur von keinem Nutzen mehr sein, sondern unter Umständen die schwersten Vergiftungserscheinungen hervorrufen kann.“ Ob es dann jedoch wieder verwandt werden soll oder nicht, darüber gehen die Ansichten völlig auseinander. Großmann lehnt mit folgender Begründung die Reinfusion ab: „Die Gefährlichkeit der Eigenbluttransfusion liegt darin, daß der Operateur bei der Operation nicht ohne weiteres zu entscheiden vermag, ob das Blut, das er in einer Körperhöhle vorfindet, noch frisch und funktionstüchtig ist, oder ob es sich bereits, wenn auch nur zum Teil, um zersetztes, für die Reinfusion unbrauchbar gewordenes Blut handelt.“ Schiffmann lehnt die Wiederverwendung ebenfalls ab, zumal sie „schädlich sein kann und sicher überflüssig ist“. Er empfiehlt intravenöse Adrenalin-Kochsalzinfusionen und gibt an, „mit dieser einfachen und ungefährlichen Methode so glänzende Erfahrungen gemacht zu haben, daß es niemals bei der großen Menge oft stark ausgebluteter Frauen nötig war, zu der komplizierten und keineswegs ganz ungefährlichen Bluttransfusion die Zuflucht zu nehmen“.

Dieser Anschauung stehen die günstigen Resultate der Reinfusion, Arm- oder Netzvene, gegenüber. Die Auffüllung des Gefäßsystems genügt sicher nicht immer, da der Organismus der ausgebluteten Patientin in erster Linie rote Blutkörperchen als Sauerstoffträger braucht. Die Vorbedingung ist natürlich, daß es sich um frisches, nicht zersetztes Blut handelt, da sonst das Gegenteil einer Lebensrettung erzielt würde. So faßt Simmenauer seine Ausführungen über „Rasche aktive Auffüllung des Blutgefäßsystems“ folgendermaßen zusammen: „Wir haben uns in unserem Krankenhause dieser Methode bei Tubarrupturen mit bestem Erfolge bedient. Zweifellos wird durch die autoplastische Reinfusion die bestmöglichste Nährlösung dem Körper wieder zugeführt.“ Sicher kommt es in vielen Fällen eben darauf an, „durch schnellstes Reimplantieren von funktionstüchtigen Erythrocyten den durch Atemnot charakterisierten Erstickungstod abzuwenden“ (Hoehne.)

Handelt es sich nicht um freies Blut, sondern um eine abgekapselte Blutsammlung, kann man, falls keine Nachblutungen eintreten, abwarten und „die Hämatocele der Resorption und Selbstheilung überlassen". Doch wird man auch in der Mehrzahl dieser Fälle wohl operativ vorgehen. Sicher indiziert ist diese Art der Behandlung in allen Fällen, bei denen klinische Symptome oder das Hämatocelenpunktat für eine Infektion sprechen. Dann muß unbedingt operiert werden, um den Gefahrenherd zu entleeren und gute Drainagenverhältnisse zu schaffen.

Doch sollte auch eine nichtinfizierte Ektopie wegen der Gefahr der sekundären Infektion lieber entfernt werden, zumal, wenn die Frucht tot ist. Handelt es sich jedoch um eine lebende Frucht im Spätstadium der Extrauteringravidität, ist die Frage, Operation oder konservative Therapie, schon wesentlich schwerer zu beantworten. Hier wollen eine Reihe Autoren die Reife unter bestimmten Kautelen abwarten. Die Ansicht Lichtensteins wurde eingangs bereits erwähnt. Einen ganz ähnlichen Standpunkt vertritt nach Anführung eines großen statistischen Materials auch Dehler: „Die große Zahl der frischen gesunden Früchte gibt uns den Mut, das Recht der ektopischen Frucht auf Leben zu vertreten." Gegen diese Anschauung sprechen, daß bei abwartender Methode oft radikal operiert werden muß, und daß nach Überstehen oft Sterilität beobachtet wird. Dazu kommt noch die dauernde Gefahr der Nachblutung und die Möglichkeit, daß man ein deformiertes Kind herausoperiert, oder, wenn es normal gebildet ist, daß es nach kurzer Zeit stirbt." Es gehört schon ein großer Optimismus und Enthusiasmus dazu, mit dem Zuwarten außer der möglichen Verbildung der Frucht auch noch das zweifellos erhöhte Risiko für die Lebenserhaltung der Mutter oder wenigstens für die Erhaltung ihrer weiteren Konceptionsfähigkeit in Kauf zu nehmen" (Hoehne). Eine abwartende Haltung sollte daher nur für ganz wenige bestimmte Fälle reserviert bleiben.

Zweifellos bietet auch die bald nach Feststellung der Ektopie vorgenommene Operation oft große, fast unüberwindliche Schwierigkeiten, da nicht nur die Frucht, sondern auch der Fruchtsack und die Placenta entfernt werden soll. Sitzt z. B., wie es hin und wieder vorkommt, die Placenta ganz oder auch nur zum Teil auf Darm, Leber, Mesenterium usw., wird es manchmal nicht möglich sein, die Placenta völlig zu entfernen.

Anschließend an die Betrachtung über Extrauteringravidität möchte ich über vier Fälle von ektopischer Schwangerschaft aus der Klinik von Herrn Professor F. Heimann berichten, von denen der letzte besonderes Interesse verdient.

1. 167/21.

2. Juli 1921, Frau Ch., 32 Jahre, zwei normale Geburten, letzte vor drei Jahren. Am 23. November 1921 wurde sie wegen Retroflexio nach Alexander-Adams operiert; normaler Heilungsverlauf. Am 9. Januar 1924 wurde eine Nachuntersuchung vorgenommen, die einen guten Befund ergab. Am 22. Oktober 1925 begibt sich Patientin wieder in ärztliche Behandlung. Die letzte Periode war am 15. September; seit 19. Oktober bestehen Blutungen. Untersuchungsergebnis: Leib gespannt und besonders links druck-

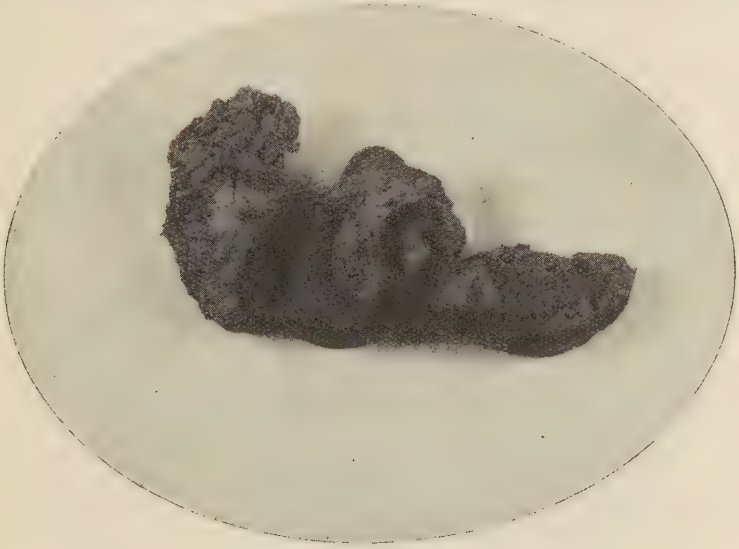

empfindlich. Uterus nicht deutlich zu tasten, links ein Befund. Zur Beobachtung Aufnahme in der Klinik. Am 4. November geht eine Decidua ab, die mikroskopisch untersucht wird. Am 5. November Operation wegen linksseitiger Tubargravidität. Schnitt in der Mittellinie, nach Eröffnung der Bauchhöhle sieht man viel freies, altes Blut; die Diagnose der linksseitigen Tubargravidität bestätigt sich. Absetzen der Tube, Plastik. Komplikationsloser Heilungsverlauf. Ende 1926 erneute Gravidität. Am 10. April 1927 Spontangeburt eines reifen Kindes (Gewicht 3770 gr, Länge 52 cm).

Die mikroskopische Untersuchung ergab folgenden Befund: Isthmus tubae. Epithel noch nicht vorhanden, kein fremder Inhalt in der Lichtung erkennbar. In der umgebenden Wandung sind die Gefäße kaum verändert, leichte Wucherung der fibrösen Fasern. An einer Stelle sind die Muskelfasern auseinandergedrängt. In den Zwischenräumen geringe Blutmenge mit deutlichen chorialen Elementen.

2. 48/24.

4. Februar 1924. Frau W. 26 Jahre. Vor 3½ Jahren Zangengeburt und Puerperalfieber. Seit dieser Zeit öfters Schmerzen im Unterbauch. Befund: Fixierte Retroflexion. Am 5. März Aufnahme in der Klinik. Am folgenden Tage wird die Operation vorgenommen. Laparotomie; der Uterus ist retroflektiert und durch



Adhäsionen fixiert, das rechte Ovar weist cystische Degeneration auf, das linke Ovar ist ohne pathologische Veränderungen, die Tuben sind offen. Resektion des rechten Ovars, Ventrifixur. Da der Wurmfortsatz teilweise mit seiner Umgebung verwachsen ist, wird noch eine Appendektomie vorgenommen. Normaler Heilungsverlauf. In der Folgezeit ist Patientin beschwerdefrei.

Am 13. Januar 1926 Wiederaufnahme in der Klinik wegen plötzlich einsetzender starker Blutungen, nachdem die Periode

einmal ausblieb. Der linke Unterbauch ist leicht gespannt und druckempfindlich. Ein genauerer Befund kann insbesondere links nicht erhoben werden. Am 14. Januar Operation. In der Bauchhöhle sieht man nach deren Eröffnung sehr viel dunkles Blut. Es besteht eine linksseitige Tubargravidität. Absetzen der Tube in Massenligaturen, Versorgen des Stumpfes in typischer Weise, Bauchdecken und Hautnaht. Die Entlassungsuntersuchung ergibt einen normalen Befund.

Histologische Untersuchung: Schnitt durch den noch normalen Tubenrand, die Schleimhaut ist in ihrer Falten- und Zottenbildung noch erhalten, aber nicht überall von normalem Aussehen. Das Epithel ist nicht durchgängig intakt, die Zellen niedrig, zum Teil abgestoßen. Das Bindegewebsgerüst der Zotten ist verdickt, ebenso auch in der muskulären Wand des Bindegewebes und in der Nachbarschaft der Gefäße stark verbreitert, anscheinend auf Grund eines länger anhaltenden Entzündungsprozesses. Dicht darüber ist der Hohlraum mit kompakten Blutmassen erfüllt, daselbst einzelne Zotten.

3. 220/20.

29. Oktober 1920, Frau M. 25 Jahre, 1920 und 1923 je eine normale Geburt. 8. Oktober 1925 läßt Patientin den Arzt rufen.



Seit 1. Oktober bestehen Blutungen, die letzte Regel war am 15. August. Heute früh schwerer Ohnmachtsanfall. Die Untersuchung ergibt freie Flüssigkeit im Abdomen. Sofortige Operation.

Der Verdacht auf Extrauteringravidität bestätigt sich. Die Tube wird in der üblichen Weise abgesetzt. Normale Heilungsdauer.

Die histologische Untersuchung ergibt folgendes: Am Rande des Präparates ist ein schmaler Streifen der Tubenwand erhalten, daneben Blutansammlung mit Chorionzotten.

4. 98/29.

25. September 1929. Frau M., 29 Jahre, seit zwei Jahren verheiratet. Vor einem Jahr Eierstocksentzündung. Letzte Regel Anfang August. Seit Mitte September Blutungen. Am 26. September Aufnahme in der Klinik. Befund: Uterus anteflektiert, rechts etwa

gänseeigroßer Befund, links o. B. Am 27. September Operation nach vorheriger Punktion. Diese ergibt klare, seröse Flüssigkeit. Trotzdem wird operiert, da auf Grund des klinischen Befundes Extrauteringravidität als sicher bestehend angenommen wird. Schnitt in der Linea alba, in der eröffneten Bauchhöhle etwa $^3/_4$ Liter flüssiges Blut, rechts Extrauteringravidität und große Hämatocele, am rechten Ovar ein etwa pflaumengroßer entzündlicher Tumor mit einer auspunktierten Cyste. Exstirpation des rechten Ovars, Absetzen der Tube, Plastik. Die linke Tube ist leicht geschwollen, jedoch anscheinend durchgängig. Infolgedessen wird hier nichts unternommen. Das linke Ovar ist o. B. Glatter Heilungsverlauf. Schlußuntersuchung am 1. November ergibt einwandsfreien Befund.

Dieser letzte Fall beansprucht besonderes Interesse, da das Zusammentreffen von Extrauteringravidität mit Ovarialtumoren die Diagnose außerordentlich komplizieren kann. In der Literatur finden sich einige ähnlich geartete Fälle. So zeigt Rosenstein drei Präparate, bei denen cystische Ovarialtumoren mit Extrauteringravidität der gleichen Seite vergesellschaftet waren: „Der erste Fall ist ein walnußgroßer Tubentumor, der auf einem apfelgroßen Ovarientumor aufsaß. Auf dem Durchschnitt sieht man Blutgerinnsel, und die verdickte Wandung der Tube enthält mikroskopisch Chorionzotten. Der Ovarientumor war cystisch und stellt eine Follikelcyste dar. Das Präparat stammt von einer 38jährigen verheirateten Frau, die zweimal geboren hat, zuletzt vor neun Jahren. Geburten und Wochenbett waren normal. Patientin war nie krank gewesen. Die Menstruationen regelmäßig, normal und ohne Schmerzen. Nachdem die Periode zweimal ausgeblieben war, trat eine Blutung auf, die sie für eine Periode hielt. Bald darauf Schwächeanfälle mit Koliken im Leib, kein Erbrechen, kein Fieber. Apfelgroßer Tumor rechts und hinter dem Uterus. Diagnose: Tubargravidität. Laparotomie in typischer Weise. Es fand sich etwas freies Blut und reichlich alte Blutkoagula im Douglas, rechts vielfache Verwachsungen des Ovariums und des Tubentumors untereinander und mit der Umgebung.

Der zweite Fall rührt von einer verheirateten Frau her, die in äußerst anämischem Zustand ins Krankenhaus gebracht wurde. Bei der sofort vorgenommenen Laparotomie zeigte sich die Bauchhöhle erfüllt von massenhaft flüssigem Blut und Blutgerinnseln, auf der rechten Seite ein geplatzter walnußgroßer Tubentumor in Verbindung mit einem ebenso großen Ovarientumor, der sich mikroskopisch als Luteincyste erwies.

Der dritte Fall stammt aus dem Jahre 1900. Es handelt sich um eine 30jährige Frau, fünf Jahre verheiratet, Nullipara, letzte Menses sieben Tage ausgeblieben, dann heftige Schmerzen im Leibe. Rechts neben dem Uterus ein faustgroßer cystischer Tumor, der sich bei der Laparotomie als ein Cystoma glandulare simplex erwies. Auf dem Tumor verlief die scheinbar normale, lang ausgezogene Tube, in deren Mitte bei näherer Betrachtung eine bohnengroße Anschwellung zu konstatieren war. Diese Partie war die Implantationsstelle des Ovulums.

Die Folgerung, die Rosenstein aus dem Zusammentreffen zieht, wurde bereits an anderer Stelle (Ovarialgravidität) wiedergegeben.

Erwähnenswert, vor allem wieder für einen möglichen Irrtum in der Diagnosenstellung, ist der von Hornung bei der Sitzung der Gesellschaft für Geburtshilfe und Gynäkologie in Leipzig demonstrierte Fall einer Extrauteringravidität mit cystischem Ovartumor der anderen Seite. Er zeigte „einen Tubarabort mit Hämatocele und Ovarialcyste der anderen Seite, um auf die Möglichkeit einer falschen Diagnose auch noch bei der Probepunktion vom hinteren Scheidegewölbe her hinzuweisen. In diesem Falle lag die Hämatocele im Douglas, das Kystom ruhte fest verbacken auf ihr, so daß bei der Punktion altes Blut aquiriert wurde. Ist aber die gegenseitige Lage beim zufälligen Zusammentreffen von Hämatocele und Kystom anders, so kann gelegentlich die Punktionsnadel in das Kystom gelangen; die dann aspirierte seröse Flüssigkeit würde die falsche Diagnose auf ein entzündliches Exsudat nahelegen und zur falschen Therapie verleiten können".

Beiderseitige cystische Ovarientumoren bei Zusammentreffen mit Extrauteringravidität erwähnt Rose: „Stets gesunde Frau, 24 Jahre, welche die letzte Regel vor 6 Wochen, vor 3 Tagen einen Ohnmachtsanfall, heftige Leibschmerzen und etwas Blutabgang hatte. Uterus wenig vergrößert, durch einen apfelgroßen, weich elastischen länglichen Tumor nach rechts gedrängt, rechts dahinter ein kleiner, harter Tumor. Diagnose: geplatzte Extrauteringravidität mit Blutung in dem noch erhaltenen linksseitigen Fruchtsack. Am 7. Mai Laparotomie. Viel schwarzes Blut und Gerinnsel in der Bauchhöhle, aus der nur wenig vergrößerten linken Tube ragt ein Blutgerinnsel, doppelseitige cystische Ovarialtumoren."

Die Größe der Ovarialcysten schwankt im allgemeinen zwischen Kirsch- und Faustgröße. Sie werden als „Corpus-luteum-Cysten, Luteincysten, Follikelcysten, Blutcysten, Paraovarialcysten, Teercysten, als Kystoma glandulare simplex und als Dermoide bezeichnet" (Hoehne).

Wie diese Cysten die Diagnose erschweren können, zeigt auch deutlich der von Zimmermann angegebene Fall, der große Übereinstimmung mit dem von mir angeführten vierten Fall aufweist: „Nr. 381/1924. 23jährige Nullipara. Letzte Regel 28. April

wie sonst. Aufgenommen am 19. Mai 1924 mit geringem Blutabgang. Einige Tage vorher traten allmählich zunehmende Schmerzen in der rechten Unterbauchgegend auf, von der Frau auf Stuhlverhaltung bezogen. Am 18. Mai heftigste Schmerzen mit Ohnmacht. Befund: Etwas blasses Aussehen, Blutdruck 100/80 R. R., Leucocyten 9800, Hämoglobin 75% (Talquist). Innere Organe o. B. Bauchdecken gespannt, besonders rechts unten ausgesprochene Druckempfindlichkeit. Mc. Burneyscher Punkt nicht druckempfindlich. Uterus retrosinistrovertiert, derb, anscheinend nicht vergrößert, glatt, etwas beweglich. Adnexe und Parametrium links ohne sichtbare Veränderungen. Rechts hinter dem Uterus fühlt man einen etwa gänseeigroßen Tumor, der das rechte Scheidengewölbe etwas nach abwärts verdrängt; er ist von weicher, etwas schlaffer Konsistenz, glatt, stark druckempfindlich und wenig beweglich. Die rechte vordere Rektumwand wird durch den Tumor (bei rektaler Untersuchung) vorgedrängt. Die Diagnose wurde zunächst offen gelassen zwischen entzündlichem Adnextumor und Tubargravidität (Abort). Die Phloridzinprobe war positiv. Blutsenkung 1 Stunde 30 Minuten. Am zweiten Tage wird in üblicher Weise die Probepunktion ausgeführt, um die Diagnose zur Entscheidung zu bringen. Sie ergibt klare seröse zellfreie, sterile Flüssigkeit. Deshalb wird sowohl entzündlicher Tumor als auch Tubargravidität abgelehnt und genuiner Tumor (Cystoma ovarii serosum) angenommen. Die anamnestisch angegebenen Erscheinungen werden als Zeichen einer eingeleiteten Stieldrehung aufgefaßt, die noch nicht zu schweren Zirkulationsstörungen im Tumor geführt hat. Bei der Laparotomie ergibt sich überraschenderweise reichlich frisches Blut im Bauche, so daß das kleine Becken völlig ausgefüllt wird. Die Blutung stammt von einem Abortus der rechten, über daumendicken Tube, aus deren Ampulle noch frisches Blut abgeht. Daneben und darunter liegt auf dem Douglasboden das in eine Cyste umgewandelte rechte Ovarium. Die Cystenwand ist deutlich und einwandfrei kollabiert. Sie ist bei der Probepunktion getroffen worden und hat sich aus der Punktionsöffnung fast völlig entleert. Die mikroskopische Untersuchung ergibt einen Tubenabort und eine Follikelcyste."

Ähnliches erwähnt Stöckel. Er aspirierte zweimal bei einer Probepunktion, die zur Sicherung der Diagnose Extrauteringravidität vorgenommen wurde, trotz bestehender ektopischer

Schwangerschaft und richtiger Punktionstechnik, klare Flüssigkeit. Das eine Mal, weil er in die innerhalb der Hämatocele gelegene Amnionhöhle geraten war und das zweite Mal punktierte er eine Ovarialcyste, die vor der Hämatocele lag.

Über ein irreführendes Punktionsergebnis berichtet Zimmermann, bei dem die Punktion nicht Blut, sondern Eiter bei bestehender Extrauteringravidität ergab. Hier war bei ampullärem Eisitz der gleichseitige isthmale Teil in eine Pyosalpinx umgewandelt.

„Frau C. W., Nr. 430/1924, 32 Jahre, Nullipara. 8 Tage vor der Aufnahme machte der Hausarzt in der Annahme eines inkompletten Abortes eine Auskratzung. Nach 4 Tagen hieß er die Frau aufstehen, die schon am nächsten Tage mit heftigen kolikartigen Schmerzen im Leib erneut erkrankte. Befund: Bauchdecken beiderseits in den unteren Teilen gespannt und druckempfindlich. Uterus etwas größer als gewöhnlich, aufgelockert, keine Blutung. Links von ihm findet sich eine breite Resistenz, die anscheinend im Parametrium liegt. Infolge der starken Spannung der Bauchdecken ist die Untersuchung sehr erschwert. Es gelingt nicht, eindeutig festzustellen, ob der gänseeigroße Tumor nicht etwa auch im Douglas liegt. Leukocyten 15560, Phloridzinprobe negativ. Urin o. B. Die Diagnose schwankte zwischen einer entzündlichen Adnexerkrankung und einem Tubarabort. Als am 2. September bei erneuter Untersuchung im Douglas Fluktuation auftritt, wird in Operationsbereitschaft die Probepunktion ausgeführt. Sie ergibt dunkles, flüssiges Blut, zum Teil in Lysis. Auf Grund dieses Befundes wird die Diagnose Tubarabort gestellt und sofort laparotomiert. Dabei fand sich im Bauchraum eine geringe Menge flüssigen Blutes. Nach Lösung derber Verwachsungen gelingt es in das kleine Becken einzudringen. Links findet sich ein gänseeigroßer Tumor, der sich wie eine Extrauteringravidität anfühlt. Bei seiner Loslösung aus Verwachsungen entleert sich massenhaft gelber Eiter. Die Pyosalpinx samt dem Pyoovarium sin. wird in typischer Weise abgetragen, der Stumpf versorgt und sorgfältige Reinigung des kleinen Beckens mit Äther angeschlossen. Nunmehr werden die rechten Adnexe mobilisiert; die Tube ist doppeldaumdick, mit Blutmole gefüllt, die Ampulle geöffnet. Es handelt sich um einen

Tubarabort. Im Douglas finden sich noch etwa 100 ccm flüssiges und geronnenes Blut. Die Tube wird abgetragen, das Ovar zurückgelassen. Ungestörter Heilungsverlauf.

Der Wert der Probepunktion wird von einigen Autoren wegen vereinzelt beobachteter Versager angezweifelt, und die Punktion abgelehnt, weil sie ohne praktischen Wert ist. Diese Stellungsnahme muß angesichts der durch sie in viel zweifelhaften Fällen gesicherten oder gar gestellten Diagnose zu kraß erscheinen. Selbst der negative Ausfall einer Probepunktion infolge Anwesenheit von Blutkoagula kann unter Umständen genau so beweisend für Extrauteringravidität sein, wie in anderen Fällen das positive Ergebnis, desgleichen schließt auch Eiteraspiration eine ektopische Schwangerschaft nicht aus (Hoehne).

Der Beweis einer Extrauteringravidität ist jedoch bei Blutaspiration auch noch nicht erbracht, da die Blutung eine andere Ursache als gestörte Ektopie haben kann. Allerdings wird in der Mehrzahl der Fälle bei Anwesenheit von anderen Symptomen und der Anamnese durch Aufziehen von Blut die Diagnose gesichert sein. Ganz einwandfrei ist der Befund jedoch erst, wenn Eibestandteile in dem Punktat vorhanden sind.

Neumann, der die Erfolge der Punktion an Hand eines großen Materials in seiner Arbeit: „Ist der positive Ausfall der Probepunktion bei Verdacht auf Extrauteringravidität in jedem Falle eindeutig zu betrachten?“ prüft, kommt auch, trotz einzelner negativer Ergebnisse, zur Befürwortung dieser Methode. Er erklärt: „Eins der sichersten Symptome, daß dann in Zweifelsfällen noch häufig die Diagnose klärt, ist die Probepunktion.“ Ähnlich Limbacher: „Zur Sicherstellung einer Hämatocele ist oft eine Punktion notwendig.“

Den gleichen Standpunkt vertreten auf Grund ihrer Untersuchungsergebnisse unter anderen noch Liebe, Kuncz, Hornung, Stamm und Zimmermann. Letzterer gibt an, daß die Punktion in 20 Fällen von Ruptur sofort die Diagnose sicherte oder klärte, desgleichen in 42 von den 43 Fällen von Tubarabort, d. h. ein Versager bei 63 Punktionen.

Vor allem möchte ich aber in diesem Zusammenhang die Ansicht von Hoehne erwähnen, dem wir die neueste und umfassendste Arbeit über die ektopische Schwangerschaft verdanken.

Er kommt nach sorgfältiger Abwägung aller diagnostischer Hilfsmittel zum Schluß: „Ist man aber erst auf den naheliegenden Gedanken der Hämatocele retrouterina gekommen, so bringt die stets nur kurz vor der völlig vorbereiteten Laparotomie und unter aseptischen Kautelen vorgenommene Punktion vom hinteren Vaginalgewölbe oft und schnell volle Klarheit. Diese O. Küstnersche Probepunktion ergibt in der Regel dunkles, dickflüssiges, oft kleinste Gerinnsel enthaltendes, eventuell bräunliches „altes“ Blut. Sie verläuft allerdings bei reichlichem geronnenen Blut zuweilen resultatlos, namentlich bei Punktion mit einer dünnen Kanüle. Das negative Ergebnis spricht also keineswegs gegen, sondern vielmehr für die Hämatocele. Das gelegentliche Hineingeraten der Punktionsnadel in eine ektatische Vene oder in einen im Douglas adhärenten cystischen Ovarialtumor bzw. gar in eine Teercyste oder Schokoladencyste des Ovariums oder in die Amnionhöhle einer extrauterinen Hämatommole werden den erfahrenen Diagnostiker — der Allgemeinpraktiker soll ja gar nicht punktieren! — kaum oder selten irreführen. In der weitaus überwiegenden Zahl der Fälle gibt die Probepunktion prompten Aufschluß.“

Das Fehlen eines positiven Ergebnisses bei den vorher erwähnten komplizierten und äußerst seltenen Fällen wird von den Gegnern der Punktion, die meist mit den Befürwortern der Kolpotomie identisch sind, zusammen mit der Infektionsgefahr zur Erhärtung ihrer Ansicht vorgebracht. Man sollte jedoch bei einer Entscheidung über diese Frage daran denken, daß wirkliche Versager nur bei bestimmten Komplikationen und auch dann noch nicht immer vorkommen und daß die Infektionsgefahr doch recht gering ist. Schließlich gibt es kaum eine Methode in der Medizin, die „eine 100-prozentige Sicherheit“ gewährleistet. Allerdings ist es erforderlich „die Grenzen der Leistungsfähigkeit einer Methode“ zu kennen und mit ihnen bei der Wertung eines Ergebnisses zu rechnen. Ganz sicher ist die Probepunktion ein äußerst wichtiges diagnostisches Hilfsmittel, das in Zweifelsfällen immer unbedenklich angewandt werden sollte, um die gestörte Extrauteringravidität bei sonst unsicheren Symptomen rechtzeitig zu diagnostizieren.

Literatur.

Aschoff, L.: Pathologische Anatomie, Lehrbuch für Studierende und Ärzte. Gustav Fischer, Jena.

Böwing, K.: Klinische und anatomische Betrachtungen über ausgetragene Ovarialgravidität. Mon. f. Geb. u. Gyn. 1923.

Brady, L.: Tubargravidität durch Parovarialcyste veranlaßt. Ref. Zentr. f. Gyn. 1924, Nr. 9.

Bröse, P.: Über die Giftigkeit des in die freie Bauchhöhle ergossenen Blutes. Ztb. f. Gyn. 1911, Nr. 38.

Bumm, E.: Grundriß zum Studium der Geburtshilfe. 1913.

Dehler, H.: Ein Fall von ausgetragener Extrauteringravidität mit lebendem Kind. Mon. f. Geb. u. Gyn. 1925, LXVIII, S. 324.

Dyroff: Zur Frage der Tubenperistaltik. Ztb. f. Gyn. 1925, Nr. 34.

Fraenkel, L.: Placentarpolypen der Tube. Arch. f. Gyn. 1898.

— Tubarruptur-Corpus-luteum-Cyste. Ztb. f. Gyn. 1906, Nr. 38.

— Beiträge zur Pathologie und Therapie der Salpingitis. Mon. f. Geb. u. Gyn. 1912, XXXV, Zentr. f. Gyn. 1912, Nr. 17.

Gellert, Ph.: Beitrag zum Kapitel der Wiederherstellung der Konceptionsfähigkeit. Ztb. f. Gyn. 1925, Nr. 5.

Gräfenberg: Beiträge zur Physiologie der Eieinbettung. Ztb. f. Geb. u. Gyn. 1910, LXV.

Großmann, H.: Eigenbluttransfusion mit tödlichem Ausgang. Ztb. f. Gyn. 1924, Nr. 38.

Heimann, F.: Salpingostomatoplastik und Gravidität. Ztb. f. Gyn. 1926, Nr. 28.

— Krankengeschichten der Klinik.

Hermstein, A. u. Neustadt, B.: Über den intramuralen Tubenteil. Ztb. f. Geb. u. Gyn. 1924, LXXXVIII.

Hoehne, O.: Die ektopische Schwangerschaft. Halban-Seitz, Biologie und Pathologie des Weibes, 1928, Bd. 7, II.

Hornung, R.: Tubenabort mit Hämotocele und Ovarialcyste der anderen Seite. Ref. f. Ztb. f. Gyn. 1925, Nr. 37.

Jungmann: Zur Frage der Tubenperistaltik. Ztb. f. Gyn. 1925, Nr. 34.

Kok, F.: Bewegungen des muskulösen Rohres der Fallop-Tube. Arch. f. Gyn. 1926.

Kuncz, A.: Über Extrauteringravidität. Ztb. f. Gyn. 1925, Nr. 51.

Liebe, W.: Weitere Fälle von Extrauteringravidität. Ztb. f. Gyn. 1926, Nr. 17.

Liechtenstein: Weitere Beobachtungen von basiotropen Sitz der Placenta. Ref. Msch. Bd. 59.

Limbacher, R.: Diagnose der Extrauteringravidität. Ztb. f. Gyn. 1925, Nr. 49.

Meyer: Drei Fälle von dissezierender Tubargravidität. Ztb. f. Gyn. 1906.

Neumann, H. O.: Ist der positive Ausfall der Probepunktion bei Verdacht auf Extrauteringravidität in jedem Falle eindeutig zu betrachten? Ztb. f. Gyn. 1924, Nr. 43.

Rose: Demonstration in der Geb. Ges. zu Hamburg. Ref. Zentr. f. Gyn. 1904, Nr. 42.

Rosenstein: Drei Präparate von Tubargravidität kompliziert mit Ovarialtumor. Ztb. f. Gyn. 1906, Nr. 48.

Schiffmann, J.: Extrauteringravidität, Springer 1925.

Simenauer, E.: Rasche aktive Auffüllung des Blutgefäßsystems. Med. Klin. 1930, Nr. 11.

Sobotta, J.: Atlas und Grundriß der Histologie und mikroskopischen Anatomie des Menschen. Lehmann, 1902.

Stamm: Über Extrauteringravidität. Ztschr. f. Geb., Bd. 88.

Stöckel: Lehrbuch der Geburtshilfe. 1922.

Stöhr, Ph.: Lehrbuch der Histologie, bearbeitet von O. Schultze, Gustav Fischer, Jena.

Vogt, E.: Über den Geruch bei der klinischen Diagnose von intraperitonealen Blutergüssen. Med. Klin. 1925.

Wagner, G. A.: Die diagnostische Bedeutung der Schwangerschaftsreaktion nach Aschheim-Zondek. Dtsch. med. Woch. 1929, Nr. 51.

Weber, F. (Veit, I.): Die Extrauterinschwangerschaft. Handb. d. Geb. von A. Döderlein, 1924.

Zimmermann, R.; Die Schwangerschaft außerhalb der Gebärmutter (Diagnose und Differentialdiagnose). Georg Thieme, 1927.

Lebenslauf.

Am 21. Dezember 1900 wurde ich als ältester Sohn des Kaufmanns Max Schwarz und seiner Ehefrau Clara, geb. Schulz, in Liegnitz geboren, wo ich bis zu meinem 18. Lebensjahr das Evangelische Gymnasium besuchte. Anfang März 1919 trat ich als Freiwilliger in das „Freikorps Graf Dohna“ ein und nahm fast ein Jahr an den Grenzkämpfen gegen Polen teil. Nach Erlangung des Reifezeugnisses studierte ich in Heidelberg, München, Würzburg und Breslau Medizin, wo ich 1927 das medizinische Staatsexamen mit gut bestand. Nach Beendigung des Praktischen Jahres wurde ich chirurgischer Assistent an dem Städtischen Wenzel-Hancke-Krankenhaus.

Gustav-Heinz Schwarz.